

甲状腺超音波診断ガイドブック
改訂にあたって
結節性甲状腺腫における診断の進め方

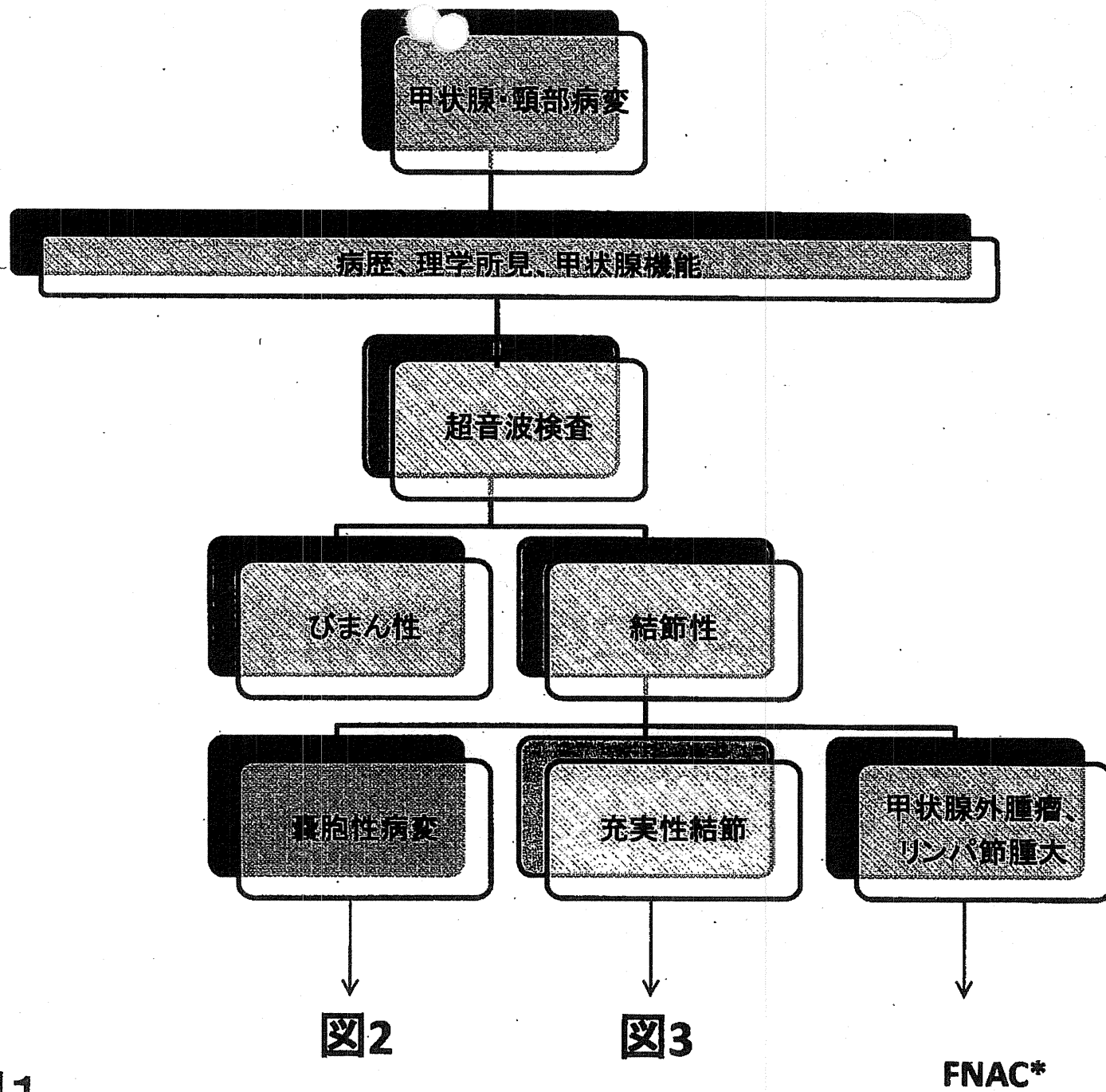


図1

*:副甲状腺を想定した際には穿刺しない



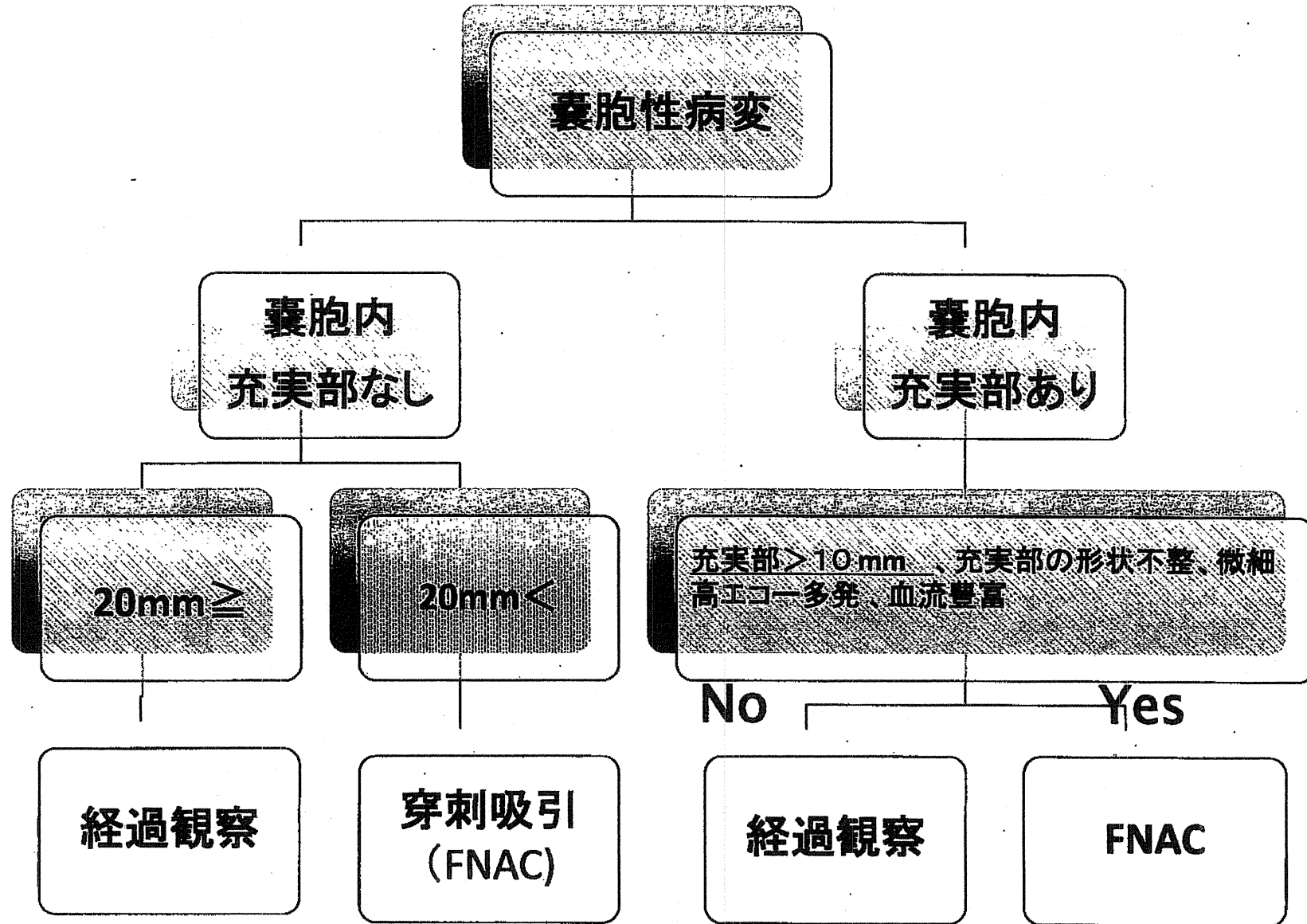
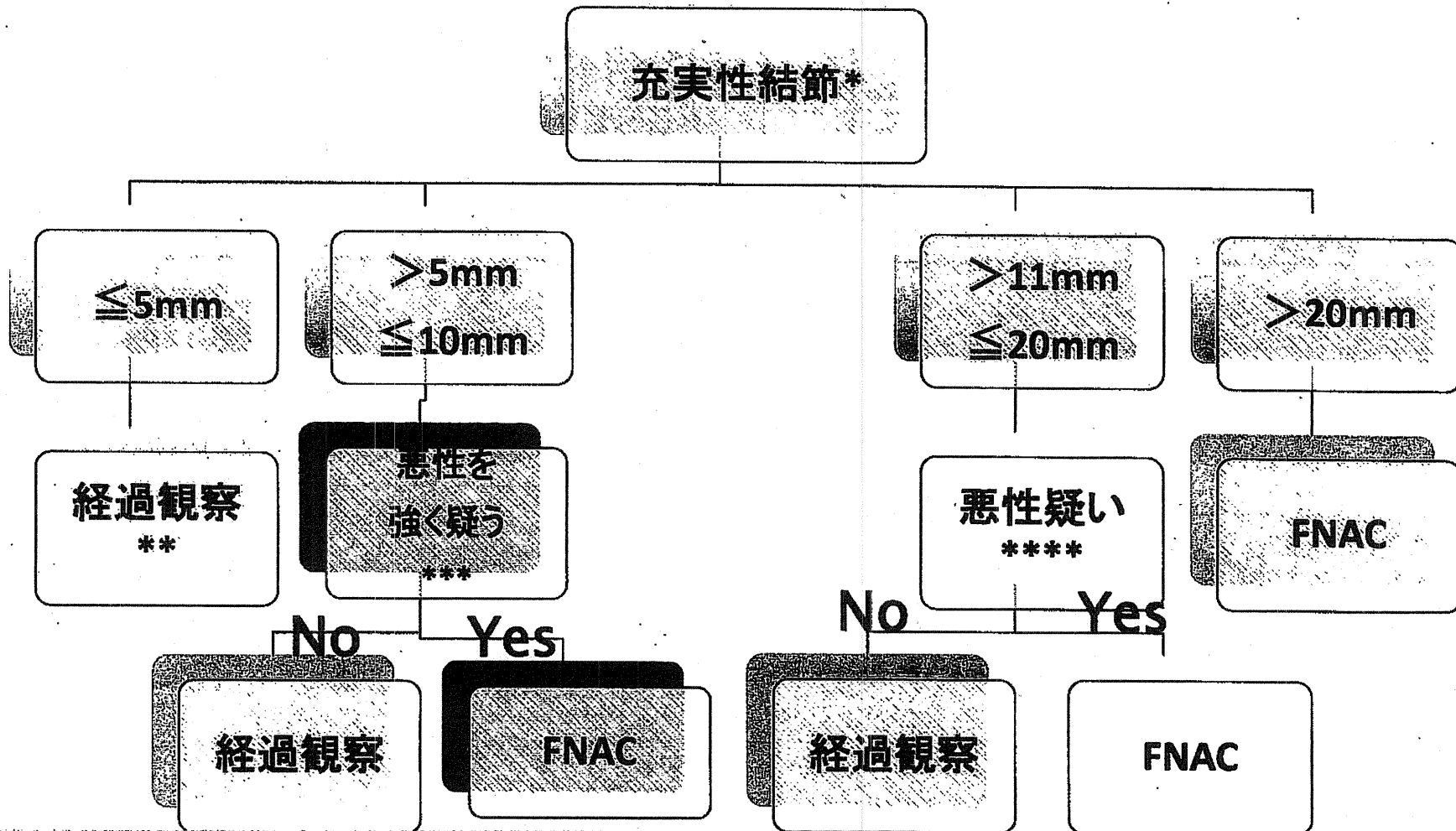


図2



*: 多発性結節に関しては、個々の結節に対し、囊胞、充実性結節の基本に従う。しかし、spongiform patternやhoneycomb patternを呈するいわゆる過形成結節(腺腫様結節、腺腫様甲状腺腫)は、超音波のみで経過観察する。

**：頸部リンパ節転移や遠隔転移が疑われた場合やCEA、カルシトニンが高値であった場合には穿刺する

***：甲状腺結節超音波診断基準に照らし合わせて、悪性を強く疑う場合

****：甲状腺結節超音波診断基準に照らし合わせて、いずれかの所見が悪性であった場合やドプラモードで結節内への血流(貫通血管)を認めた場合